



HAL
open science

Propriétés élastiques du muscle zygomatique en utilisant la technique d'élastographie par ultrasons

Redouane Ternifi, Philippe Pouletaut, Adrien Heintz, Stéphanie Dakpé, Sylvie Testelin, Bernard Devauchelle, Fabrice Charleux, Jean-Marc Constans, Sabine Bensamoun

► To cite this version:

Redouane Ternifi, Philippe Pouletaut, Adrien Heintz, Stéphanie Dakpé, Sylvie Testelin, et al.. Propriétés élastiques du muscle zygomatique en utilisant la technique d'élastographie par ultrasons. 6ème Journée Scientifique de l'institut Faire Faces, Institut Faire Face, Oct 2018, Amiens, France. hal-01971397

HAL Id: hal-01971397

<https://hal.utc.fr/hal-01971397>

Submitted on 7 Jan 2019

HAL is a multi-disciplinary open access archive for the deposit and dissemination of scientific research documents, whether they are published or not. The documents may come from teaching and research institutions in France or abroad, or from public or private research centers.

L'archive ouverte pluridisciplinaire **HAL**, est destinée au dépôt et à la diffusion de documents scientifiques de niveau recherche, publiés ou non, émanant des établissements d'enseignement et de recherche français ou étrangers, des laboratoires publics ou privés.

Propriétés élastiques du muscle zygomatique en utilisant la technique d'élastographie par ultrasons

Redouane Ternifi¹, Philippe Pouletaut¹, Adrien Heintz², Stéphanie Dakpé³, Sylvie Testelin³, Bernard Devauchelle³, Fabrice Charleux⁴, Jean-Marc Constans², Sabine F. Bensamoun¹

¹Sorbonne University, Université de Technologie de Compiègne, UMR CNRS 7338 Biomechanics and Bioengineering, Centre de Recherche de Royallieu, France

²CHU Amiens, Institut Faire Faces, EA Chimère, Imagerie et Radiologie Médicale, France

³CHU Amiens, Institut Faire Faces, EA Chimère, Service Chirurgie Maxillo-Faciale, France

⁴ACRIM-Polyclinique Saint-Côme Compiègne, Radiologie Médicale, France

L'expression du visage (mimique faciale) est animée par les mouvements des muscles peauciers (grand zygomatique, orbiculaires des lèvres, muscle abaisseur de l'angle de la bouche, etc...). Elle peut être altérée lors d'une paralysie faciale centrale ou le plus souvent périphérique qui peut être 1) a frigore (ou paralysie de Bell), la plus fréquente des paralysies faciales périphériques, 2) traumatique c'est-à-dire une lésion du nerf lors d'un accident, ou 3) due à une toute autre cause (tumorale, virale, ...). L'évaluation des déficits musculaires faciaux est subjective (palpation, vidéoscopie, etc ...) et cette approche qualitative est insuffisante pour planifier les traitements, évaluer leur efficacité et suivre en rééducation fonctionnelle la récupération des patients traités. Ainsi, l'objectif principal de cette étude est d'utiliser notre savoir-faire en élastographie par résonance magnétique pour développer un protocole expérimental en imagerie ultrasonore (échographie) pour évaluer les propriétés fonctionnelles du zygomatique.

Huit volontaires sains (4 femmes, 4 hommes, âge moyen : $25,3 \pm 5,7$ ans) sans lésion musculaire faciale ont été recrutés. Un test d'élastographie par ultrasons a été fait avec un échographe (Aixplorer) dont la spécificité est d'utiliser le mode d'imagerie breveté d'élastographie ShearWave (SWE) qui permet de cartographier et de quantifier en temps réel l'élasticité des tissus (kPa), indicateur important de modification tissulaire. Deux sondes échographiques (SLH20-6 : résolution 38 μm et SL10-2 : résolution 50 μm) ont été utilisées pour analyser le muscle à différentes profondeurs.

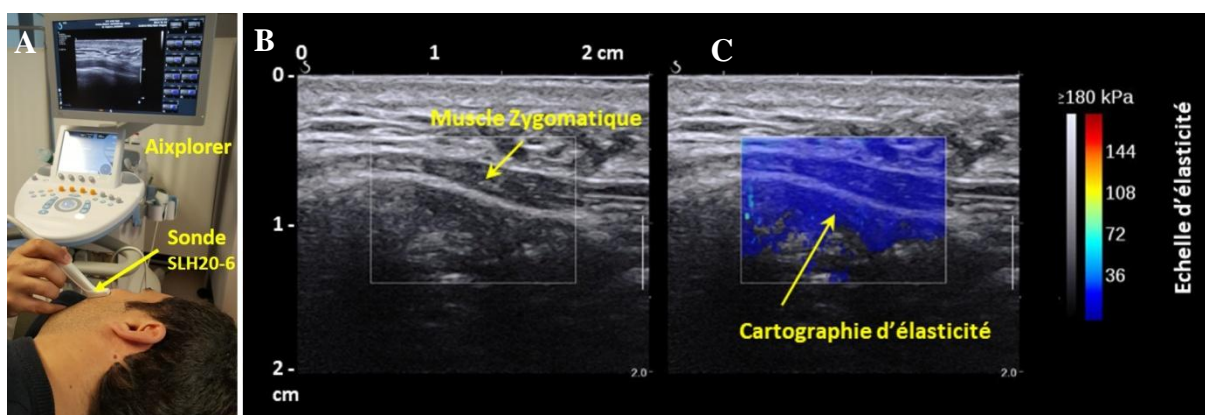


Figure 1: A : Dispositif Aixplorer avec la sonde (SLH20-6) placée sur la joue. B : Image anatomique (B-mode) montrant le muscle zygomatique et la cartographie (C) d'élasticité.

Un post traitement a été réalisé avec ImageJ afin d'extraire une région d'intérêt qui soit représentative du muscle. La répétabilité du test a été réalisée sur 3 volontaires. En parallèle, le zygomatique a été identifié avec une séquence IRM 3D-T1 (Philips, 3T) afin de réaliser des acquisitions spectroscopiques à différents TE (35 ms, 144 ms, 288 ms et 432 ms). Quatre profils spectraux montrant le comportement métabolique du muscle ont été enregistrés. Le protocole d'acquisition doit encore être amélioré et il est prévu de corrélérer les propriétés métaboliques aux propriétés fonctionnelles.

L'élasticité moyenne apparaît significativement plus élevée ($18,3 \pm 3,7$ kPa) lorsque la sonde SLH20-6 est utilisée par rapport à la sonde SL10-2 ($12 \pm 4,3$ kPa). On peut aussi noter que l'intervalle des valeurs (de 4,6 à 20,5 kPa) mesurées avec la sonde SL10-2 est plus grand que celui obtenu avec la sonde SLH20-6 (de 13,3 à 27,6 kPa).

L'originalité de cette étude a été de proposer un protocole d'imagerie en élastographie ultrasonore qui pourra être incorporé dans le bilan du patient afin de quantifier les propriétés fonctionnelles du muscle zygomatique.